Neoplasias Papilíferas Intraductais Produtoras de Mucina (IPMN)

Os IPMN são as neoplasias císticas pancreáticas mais frequentes, e em algumas casuísticas a prevalência pode chegar a 25%, com maior incidência nos pacientes de faixas etárias mais avançadas. Na maior parte dos casos o diagnóstico é feito acidentalmente, muitas vezes é um achado de imagem, o paciente é assintomático.
A origem do cisto é o próprio ducto pancreático, embora a patogênese não seja clara até hoje. A principal característica é a produção de mucina, uma proteína densa que se acumula nos ductos, causando ectasia e dilatação dos mesmos.

Saiba mais sobre lesões císticas do pâncreas
Cisto adenoma seroso do pâncreas
Cisto adenoma mucinoso do pâncreas
Resumo da Live: lesões císticas do pâncreas

Classificação

Os IPMNs podem ser classificados como:

- IPMNs de ducto principal: quando a dilatação e ectasia é do próprio ducto de
  Wirsung, podendo acometer o ducto todo ou apenas um segmento;
- IPMNs de ductos secundários: quando as dilatações acometem os ductos menores
  do pâncreas, podendo ser multifocais em até 67% dos casos;
- IPMNs mistos: acometem tanto ducto principal quanto os

ductos secundários, e se
comportam como os IPMNs de ducto principal.

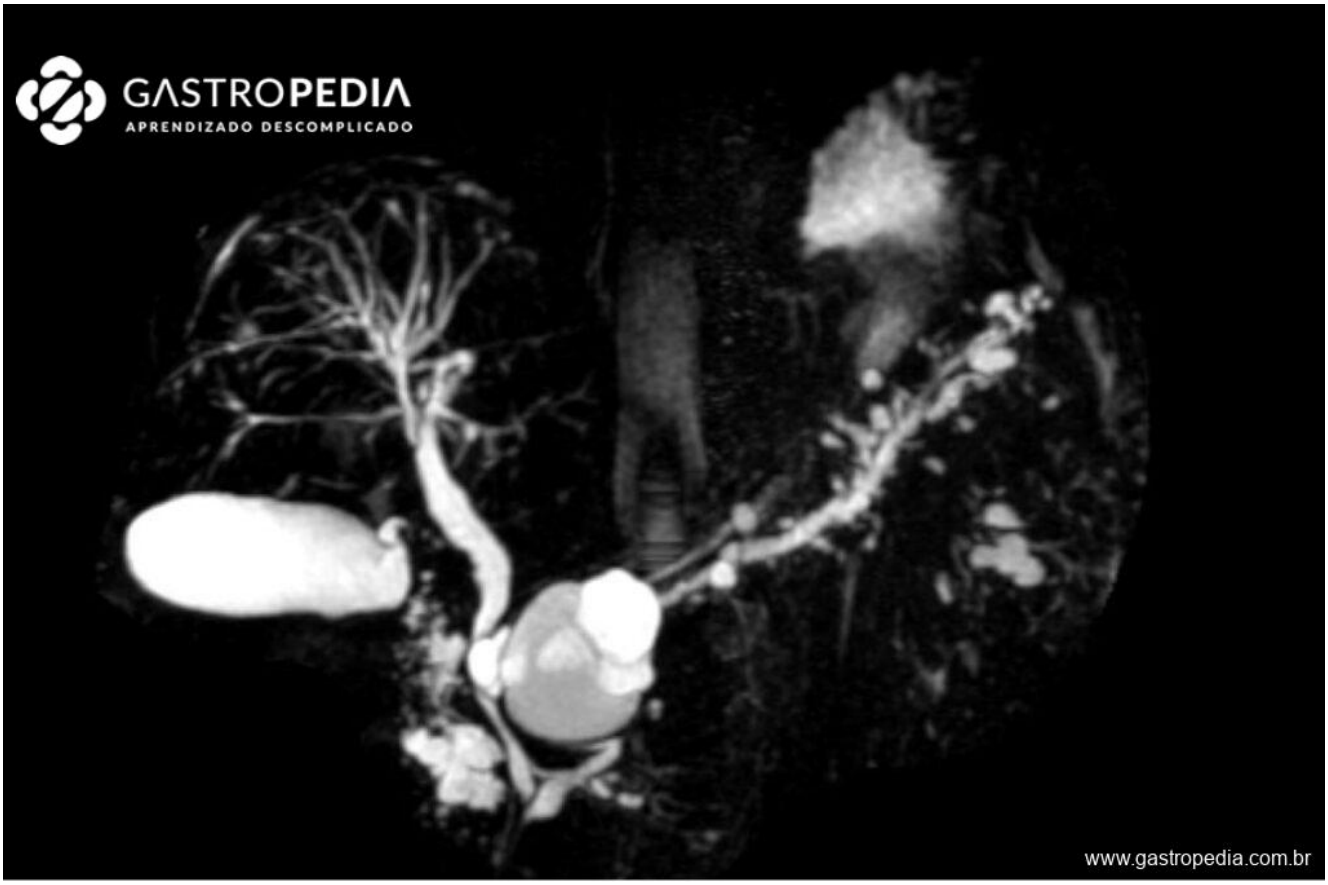

Quadro Clínico

A ampla maioria dos pacientes são assintomáticos, especialmente os que têm apenas dilatações de ductos secundários. Os sintomas que podem aparecer são: desconforto abdominal, icterícia e perda de peso. O aparecimento de sintomas,
especialmente icterícia, é considerado um sinal de alarme, muito sugestivo de malignização. Os pacientes sintomáticos deverão ser reavaliados com exame de imagem.

Diagnóstico

O diagnóstico é baseado em alteração de exames de imagem. Como foi dito anteriormente, muitas vezes o diagnóstico é incidental. Apesar disso, ao encontrarmos uma lesão suspeita

de IPMN, é necessário o seguimento deste paciente.
Os exames de imagem que auxiliam no diagnóstico e seguimento são:

- Tomografia computadorizada: a tomografia não é o melhor exame para avaliação de lesões císticas pancreáticas, porém pode ser utilizada para pacientes com contraindicação à Ressonância Magnética. O exame deve ser realizado com administração de contraste endovenoso em protocolo com 2 fases: arterial e venosa. Auxilia no diagnóstico diferencial das dilatações ductais, como no caso de calcificações e tumores pancreáticos.

- Ressonância Magnética com Colangio Pancreato-ressonância: talvez seja o melhor exame para avaliação de IPMNs, pois permite ver a comunicação ductal, determina o exato segmento que a lesão se encontra e consegue avaliar sinais de preocupação, como componente sólido intracístico, realce na parede da lesão e acometimento de ducto principal. A MRCP é o exame de escolha para a avaliação do cisto e avaliação de sinais preocupantes ou sinais de alarme.
- Ecoendoscopia ou Ultrassom endoscópico: é um exame utilizado quando há dúvidas diagnósticas (diferenciação entre lesão mucinosa e não mucinosa, por exemplo) ou quando há suspeita de transformação maligna, visto que permite a punção do cisto com análise bioquímica (dosagem de amilase, CEA e glicose) além de citologia. As lesões menores de 1 cm não devem ser puncionadas, pois o risco de já serem malignas é muito baixo, além de não conseguir material

suficiente para análise
bioquímica. Para a análise citológica que é realizada em bloco, há uma tendência a
utilização de agulhas de biópsia (FNB) ao invés de agulhas finas (FNA), o que
parece melhorar a acurácia dos diagnósticos de displasias.

O exame de ultrassom convencional tem baixa acurácia para diagnóstico de lesões císticas pancreáticas, embora possa ser usado para seguimento das lesões já bem estabelecidas.

Critérios de gravidade

O consenso de Fukuoka, datado de 2012, sugere fatores de alto risco para evolução dos IPMNs.

Os critérios de alarme são:

- Envolvimento de ducto principal com dilatação > 10 mm
- Nódulo mural > 5 mm com captação de contraste
- Icterícia obstrutiva

Os chamados sinais ¨preocupantes¨ são:

- Pancreatite aguda
- Cisto > 3cm
- Espessamento e hipercaptação na parede do cisto
- Envolvimento do ducto pancreático principal entre 5-9mm
- Nódulo mural sem realce pelo contraste
- Transição abrupta de calibre do ducto principal, com atrofia do parênquima distal
- Crescimento do cisto > 5 mm em 2 anos

Nota: em 2023 houve a publicação do Guideline de Kyoto com atualizações nesses conceitos. Para saber mais confira esses

artigos: Guideline de Kyoto – atualizações na abordagem dos IPMNs – Parte I; Guideline de Kyoto – atualizações na abordagem dos IPMNs – Parte I

Condução

Os pacientes com critérios de alarme deverão ser considerados para a cirurgia, caso tenham condições para tal procedimento.
Os pacientes com ¨sinais preocupantes¨devem ser seguidos, e possivelmente puncionados por Ecoendoscopia. Deverão ser seguidos conforme o algoritmo de manejo de pacientes com IPMN (figura 1).
Os consensos para manejo dos IPMNs estão em constante mudança, estabelecendo novos critérios para indicação de ressecção cirúrgica.

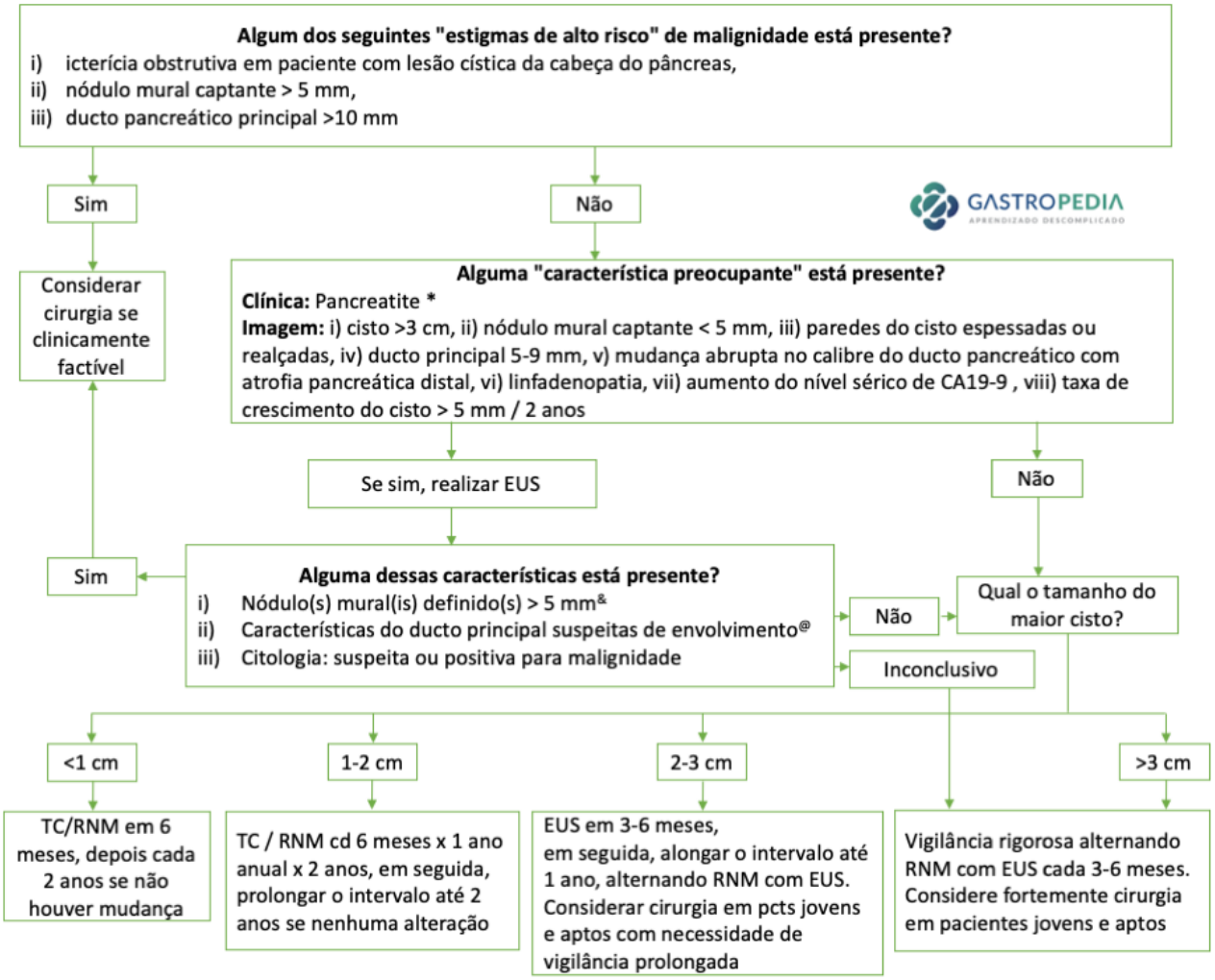

Algoritmo para o gerenciamento de suspeita de BD-IPMN. *A pancreatite pode ser uma indicação cirúrgica para alívio dos sintomas. &. O diagnóstico diferencial inclui mucina. A mucina pode se mover com a mudança na posição do paciente, pode ser deslocada com a lavagem do cisto e não tem fluxo Doppler. As características do nódulo tumoral verdadeiro incluem falta de mobilidade, presença de fluxo Doppler e PAAF do nódulo mostrando tecido tumoral. @. A presença de paredes espessadas, mucina intraductal ou nódulos murais é sugestiva de envolvimento do ducto principal. Na sua ausência, o envolvimento do ducto principal é inconclusivo. Abreviaturas: BD-IPMN, neoplasia mucinosa papilar intraductal do ducto secundário; PAAF, aspiração por agulha fina.

Como citar esse artigo

Marzinotto M. Neoplasias Papilíferas Intraductais Produtoras de Mucina. Gastropedia, 2022. Dísponivel em: https://gastropedia.pub/pt/gastroenterologia/pancreas/neoplasias-papiliferas-intraductais-produtoras-de-mucina-ipmn/

Bibliografia

1. Tanaka, M. et al. International consensus guidelines 2012 for the management of IPMN and MCN of the pancreas Pancreatology 12 (2012) 183e197
2. van Huijgevoort, NCM et al. Diagnosis and management of pancreatic cystic neoplasms: current evidence and guidelines. Nature Reviews | Gastroenterology & Hepatology, 2019.
3. Sakorafas, GH et al. Primary pancreatic cystic neoplasms revisited. Part III. Intraductal papillary mucinous neoplasms. Surgical Oncology 20 (2011) e109ee118
4. Elta, GH et al. ACG Clinical Guideline: Diagnosis and Management of Pancreatic Cysts. Am J Gastroenterol 2018; 113:464–479