

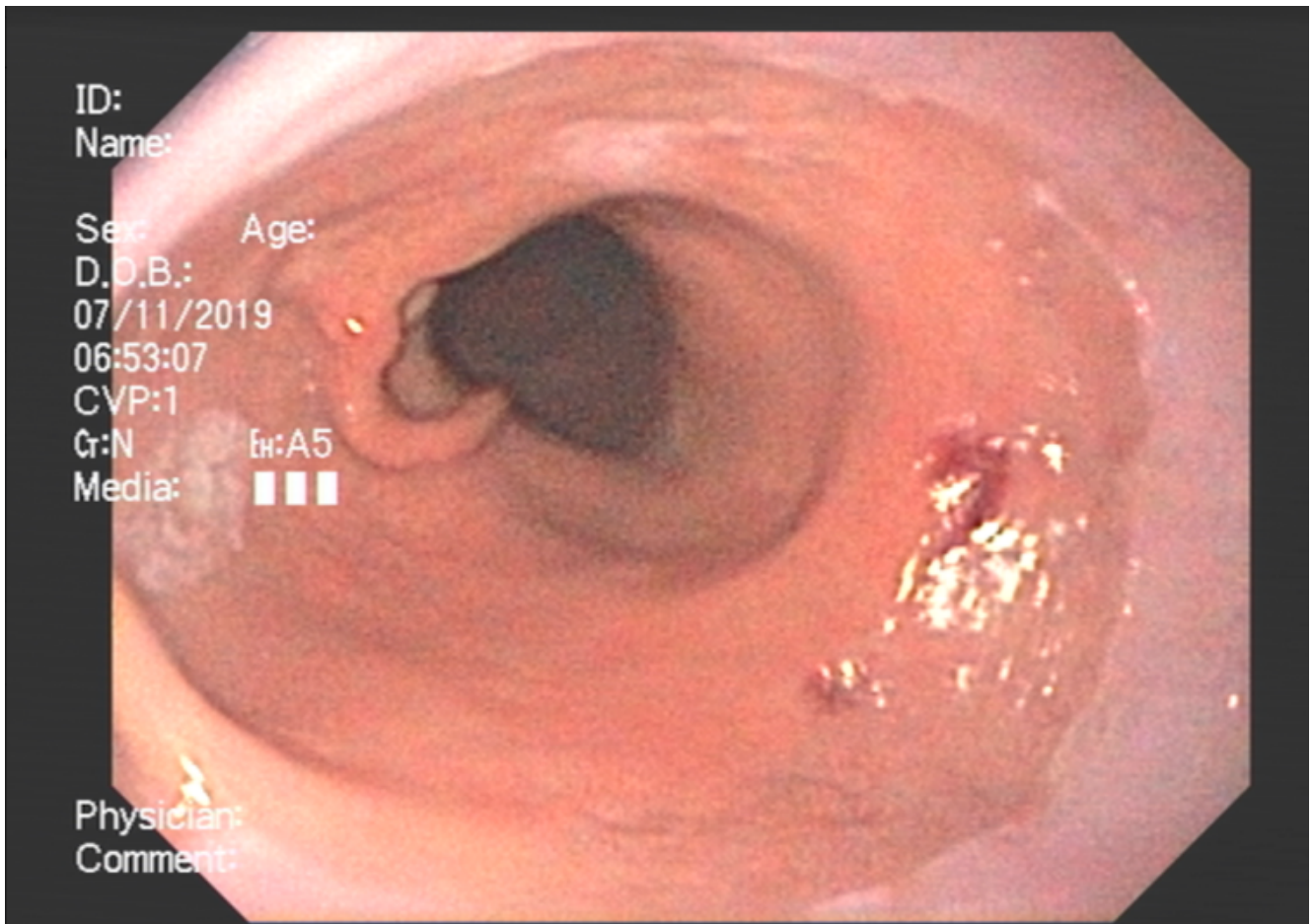
# Gastrectomia Vertical e risco de Esôfago de Barrett

Paciente de 65 anos, masculino, submetido a Gastrectomia Vertical em 2017 para tratamento de Obesidade Mórbida. Perdeu seguimento durante a pandemia do COVID-19, tendo feito somente uma endoscopia de seguimento no primeiro ano de pós-operatório.

Retorna ao ambulatório com sintomas importantes de pirose e regurgitação diários, com impacto na qualidade de vida e tolerância alimentar. Solicitada EDA, com achado de projeção de mucosa colunar, de coloração rosa-salmão no terço distal do esôfago, medindo cerca de 10 mm circunferencialmente. Realizadas biopsias com confirmação de metaplasia colunar intestinal, compatível com diagnóstico de Esôfago de Barrett.

Apesar de incomum em nosso meio, o diagnóstico de Esôfago de Barrett após GV tem sido cada vez mais reportado na literatura. Uma meta-análise recente demonstrou prevalência de 11,4%, com taxa agrupada de Barrett em pacientes com sintomas de DRGE de 18,2% (IC 95%, 12,4% – 26%). Tal estudo mostrou também que não havia diferença significativa na probabilidade de ter Barrett baseado nos sintomas de DRGE.

Sendo assim, para realizar o diagnóstico precoce de Barrett após Gastrectomia Vertical e manter um acompanhamento clínico e endoscópico adequados, devemos seguir a recomendação da IFSO de realizar endoscopia digestiva alta anualmente em pacientes submetidos a sleeve independente dos sintomas.



## Referências

1. Qumseya BJ, Qumsiyeh Y, Ponniah SA, Estores D, Yang D, Johnson-Mann CN, Friedman J, Ayzengart A, Draganov PV. Barrett's esophagus after sleeve gastrectomy: a systematic review and meta-analysis. *Gastrointest Endosc.* 2021 Feb;93(2):343-352.e2. doi: 10.1016/j.gie.2020.08.008. Epub 2020 Aug 14. PMID: 32798535.
2. Brown WA, Johari Halim Shah Y, Balalis G, Bashir A, Ramos A, Kow L, Herrera M, Shikora S, Campos GM, Himpens J, Higa K. IFSO Position Statement on the Role of Esophago-Gastro-Duodenal Endoscopy Prior to and after Bariatric and Metabolic Surgery Procedures. *Obes Surg.* 2020 Aug;30(8):3135-3153. doi: 10.1007/s11695-020-04720-z. PMID: 32472360.

# Como citar este artigo

*Dantas ACB, Gastrectomia Vertical e risco de Esôfago de Barrett. Gastropedia; 2022. Disponível em: <https://gastropedia.pub/pt/cirurgia/obesidade/gastrectomia-vertical-e-risco-de-esofago-de-barrett/>*