Técnicas combinadas para ressecção localizada de espessura total da parede do trato gastrointestinal – “Laparoscopic and Endoscopic Cooperative Surgery” (LECS)

Introdução

A combinação da endoscopia e da laparoscopia para ressecções localizadas de espessura total do trato gastrointestinal foi descrita pela primeira vez em 2008 por Hiki et al [1]. Essa combinação une as vantagens das duas vias de acesso em um único procedimento. Surgiu como uma alternativa à gastrectomia em cunha, e ao evitar a ressecção de margens excessivas, ampliou a capacidade de ressecções localizadas, evitando gastrectomias desnecessárias [2]. Desde então vem sendo cada vez mais difundida e aplicada a outros órgãos além do estômago [3].

Após a publicação de Hiki et al [1] relatando o “Laparoscopic and Endoscopic Cooperative Surgery” (LECS), diversas variações técnicas foram descritas, cada uma com suas vantagens e desvantagens. Essas variações permitiram ampliar ainda mais as indicações da abordagem conjunta.

Atualmente, o termo LECS tem sido utilizado genericamente para se referir ao conjunto de técnicas combinadas. A técnica originalmente descrita por Hiki et al está sendo chamada de LECS clássico e as outras de LECS modificado [3].

Indicações

As técnicas combinadas permitem realizar a ressecção localizada de espessura total da parede do trato gastrointestinal evitando margens excessivas, e consequentemente deformidades obstrutivas (Figuras 1a e 1b). Essas técnicas não contemplam a linfadenectomia regional.

Dessa forma, são indicadas para as lesões com necessidade de ressecção de espessura total, quando se deseja evitar margens excessivas, desde que tenham baixo risco de metástase para linfonodos.

Lesões com necessidade de ressecção de espessura total [4]:

- Profundas, com origem ou acometimento da camada muscular própria;
- Superficiais, localizadas nas camadas mucosa e/ou submucosa na falha das técnicas endoscópicas convencionais (mucosectomia e a dissecção endoscópica da submucosa).

No LECS clássico ocorre a exposição da lesão e do conteúdo luminal para a cavidade peritoneal, não estando indicado para lesões epiteliais ou ulceradas. Com a evolução, técnicas sem exposição foram descritas ampliando a indicação da abordagem combinada para estes tipos de lesões [3].

Figura 1a – Lesão subepitelial no antro gástrico.

Figura 1b – Aspecto final logo após a ressecção por técnica combinada da lesão da Figura 1a, demonstrando tênue cicatriz linear, sem deformidade local. Resultado possível devido à não ressecção de margens excessivas.

Descrição das principais técnicas – vantagens e limitações

As principais técnicas combinadas começam pelo acesso laparoscópico à lesão. Os vasos da face serosa devem ser ligados, permitindo uma boa exposição da área a ser ressecada. Em seguida, é feito a marcação interna (mucosa) e externa (serosa e muscular própria) dos limites da lesão utilizando corrente de coagulação. Caso os limites da lesão não sejam nítidos em alguma de suas faces, eles podem ser apontados

através de compressão (Figura 3).

Com objetivo de afastar a mucosa da muscular própria, para proporcionar uma dissecção mais precisa e evitar uma perfuração inadvertida, o endoscopista realiza a **injeção da submucosa** ao redor da lesão. A solução utilizada deve ser eletrolítica e com maior osmolaridade, permitindo a condução da corrente elétrica com maior permanência na submucosa. Um corante pode ser adicionado para facilitar a diferenciação das camadas. Neste momento, não se tem uma precisa visibilização endoscópica dos limites da lesão, enfatizando a importância de uma adequada marcação na mucosa (Figura 4).

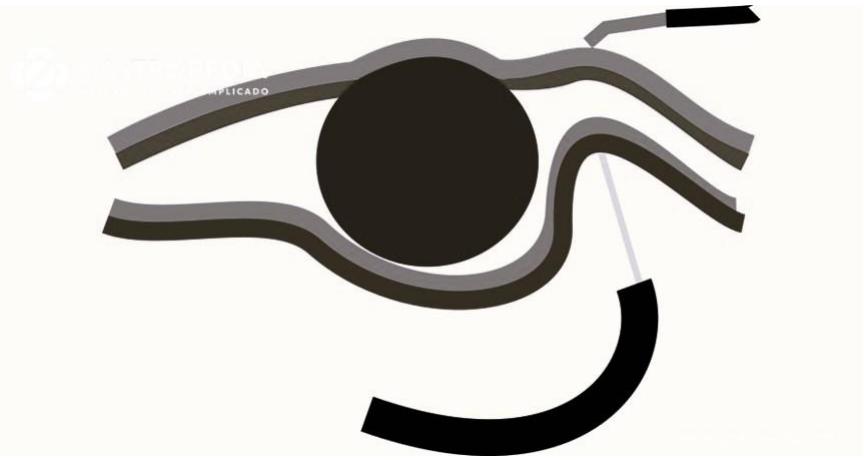

Figura 3 – Marcação combinada e precisa dos limites da lesão.

Figura 4 – Lesão subepitelial gástrica após a marcação e a injeção da submucosa. Observar a perda da precisão na identificação dos limites da lesão.

“Laparoscopic and Endoscopic Cooperative Surgery” (LECS) clássico

No LECS clássico, guiado pela marcação na mucosa e com auxílio da injeção da submucosa, o endoscopista realiza a secção da parede ao redor da lesão, plano a plano até a perfuração intencional. Deve-se evitar a perfuração precoce, uma vez que o escape aéreo pode dificultar a insuflação do órgão, com consequente perda da visibilidade pelo endoscopista. Essa dissecção endoscópica é auxiliada pela laparoscopia, principalmente em suas fases finais, até a completa liberação da lesão.

Lesões menores que 3 cm podem ser retiradas pela endoscopia por via oral, já as maiores devem ser retiradas pela laparoscopia por via abdominal. O defeito é fechado pela laparoscopia, seja com sutura manual ou mecânica.

Vantagens:

- Evita margens excessivas;
- Aplicável para a maior parte das localizações das lesões.

Limitação:

- Exposição da lesão e do conteúdo luminal à cavidade peritoneal devendo ser evitada em lesões ulceradas ou epiteliais.

“Laparoscopic and Endoscopic

Cooperative Surgery” (LECS) modificado – técnicas sem exposição

Após a marcação e a injeção da submucosa, nas técnicas sem exposição é feita a secção das camadas serosa e muscular própria ao redor da lesão, seguida da dissecção submucosa (Vídeo 1). A lesão fica presa apenas pela mucosa, a qual é elástica e redundante, permitindo uma maior amplitude na sua invaginação para a luz do órgão ou eversão para a cavidade peritoneal.

Vídeo 1 – Abertura inicial das camadas serosa e muscular própria, com a exposição da submucosa, corada em azul. Esta abertura é realizada utilizando corrente de corte. Após a secção circunferencial das camadas serosa e muscular própria, a submucosa é dissecada utilizando a corrente de coagulação. Após a dissecção, observa-se a grande mobilidade da lesão para a luz do estômago ou para a cavidade peritoneal.

“Combination of Laparoscopic and Endoscopic Approaches to the Treatment of Neoplasia with a Nonexposure Technique” (CLEAN-NET)

Dois pontos de reparo podem ser passados nas margens da lesão, facilitando sua manipulação, inclusive durante a dissecção da submucosa. Nesta técnica, a lesão é evertida para a cavidade peritoneal e com um grampeador laparoscópico linear, a ressecção de espessura total é completada. Esse grampeamento pode englobar toda a espessura da parede, técnica originalmente descrita, ou apenas a mucosa, sendo chamada de CLEAN-NET modificada (Figura 5). Nesta, após o grampeamento, é feito o fechamento manual da camada seromuscular (Figura 6) [5,6].

Vantagens:

- Evita margens excessivas;
- Sem exposição da lesão e do conteúdo luminal à cavidade peritoneal;
- Maior facilidade nas lesões com crescimento extra luminal.

Limitações:

- Maior dificuldade nas lesões com crescimento intraluminal.

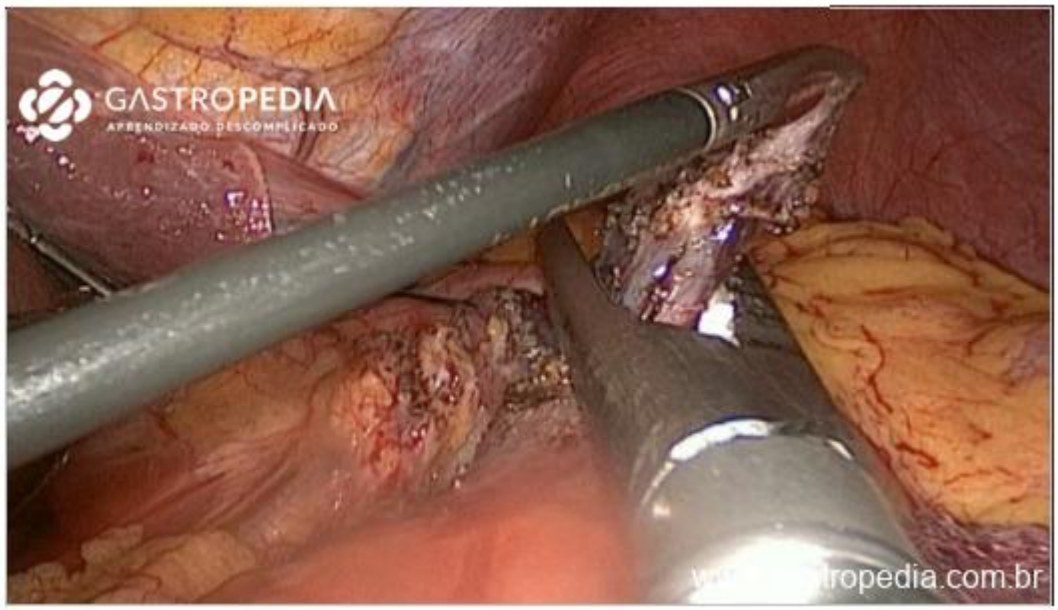

Figura 5 – Posicionamento do grampeador linear na mucosa da área de dissecção ao redor da lesão.

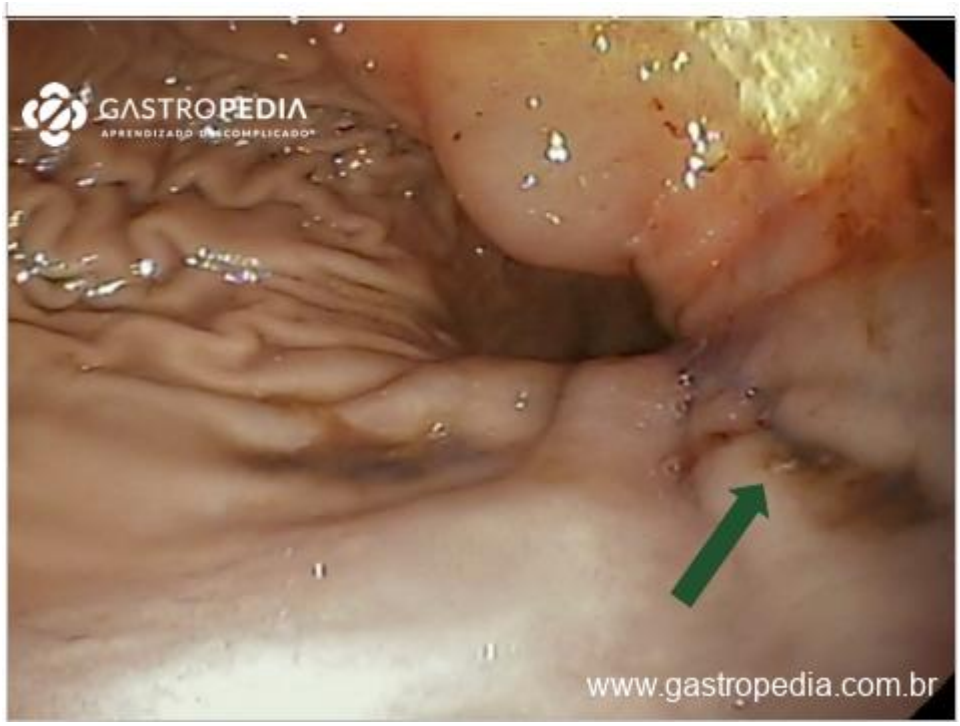

Figura 6 – Aspecto endoscópico final na pequena curvatura do corpo alto, após o grampeamento da mucosa e a sutura manual das camadas serosa e muscular própria (seta verde).

“Nonexposed Endoscopic Wall-inversion Surgery” (NEWS)

Com a lesão presa apenas pela mucosa, o cirurgião faz o fechamento com sutura manual das camadas serosa e muscular

própria ao redor da área de dissecção, recobrindo a lesão. Para melhor localização pelo endoscopista da área dissecada, um anteparo (esponja) é interposto (Figura 7).

Após, utilizando a técnica da dissecção endoscópica da submucosa, o endoscopista guiado pela marcação na mucosa e pelo anteparo, secciona toda a mucosa ao redor da lesão, completando a ressecção. A lesão é retirada por via luminal, e um segunda plano de sutura e/ou o fechamento da mucosa com clipes podem ser realizados [7,8,9].

Vantagens:

- Evita margens excessivas;
- Sem exposição da lesão e do conteúdo luminal à cavidade peritoneal;
- Maior facilidade nas lesões com crescimento intraluminal;
- Grande precisão nas margens laterais de ressecção da mucosa.

Limitações:

- Lesões maiores que 3 cm (não são passíveis de retirada por via oral);
- Necessita de proficiência na técnica de dissecção endoscópica da submucosa;
- Maior dificuldade nas lesões com crescimento extra luminal.

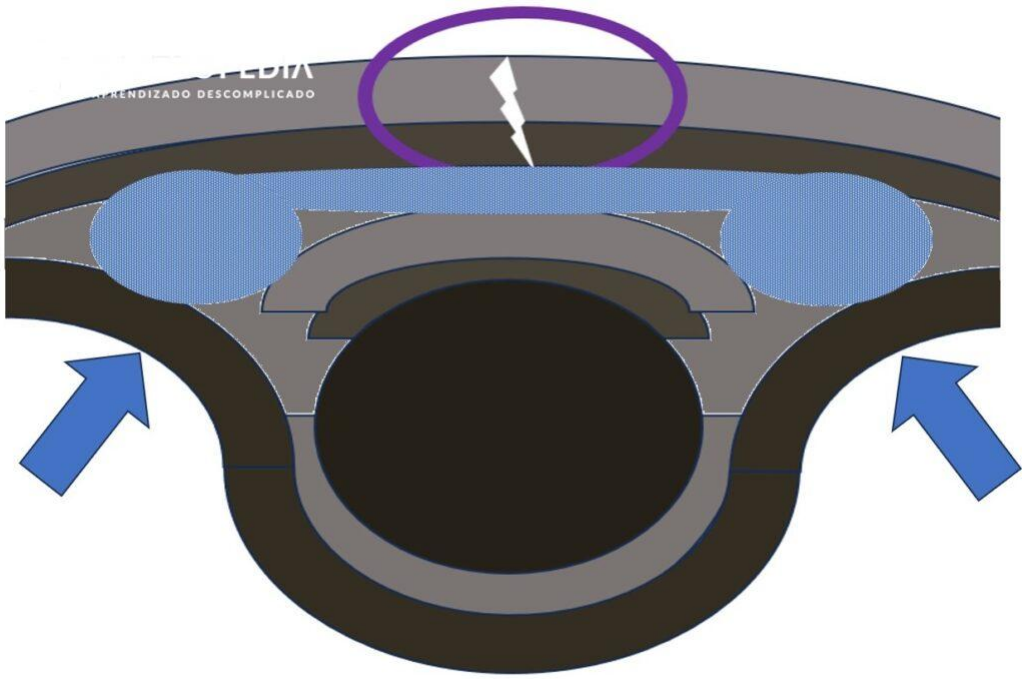

Figura 7 – Camadas serosa e muscular própria fechadas por sutura manual recobrindo a lesão, com anteparo interposto. As setas indicam o local em que o endoscopista fará a incisão circunferencial da mucosa para a completa liberação da lesão.

“Combined Gastric Full-Thickness Tumor Resection”

Após a dissecção laparoscópica da submucosa, utilizando uma pinça, o cirurgião empurra a lesão para luz do órgão. Neste momento o endoscopista apreende a lesão, juntamente com todas as camadas da parede, em uma alça (Figura 8). Pela laparoscopia é possível confirmar se a serosa e a muscular própria da lesão estão completamente apreendidas pela alça (o ponto de fechamento da alça fica nítido e não se observa as camadas serosa e muscular própria junto dele).

Com a lesão apreendida pelo endoscopista, o cirurgião faz o fechamento com sutura manual da parede ao redor da área dissecada (Figura 9). Completado o fechamento, utilizando corrente de corte aplicada à alça, a mucosa ao redor da lesão é seccionada liberando a peça. Esta é retirada por via luminal, e um segundo plano de sutura e/ou o fechamento da

mucosa com clipes podem ser realizados.

Vantagens:

- Evita margens excessivas;
- Sem exposição da lesão e do conteúdo luminal à cavidade peritoneal;
- Maior facilidade nas lesões com crescimento intraluminal;
- Não requer proficiência em dissecção endoscópica da submucosa.

Limitações:

- Lesões maiores que 3 cm (não são passíveis de retirada por via oral);
- Menor precisão nas margens laterais de ressecção da mucosa;
- Maior dificuldade nas lesões com crescimento extra luminal.

Figura 8 – Lesão sendo empurrada pelo cirurgião e apreendida com uma alça pelo endoscopista.

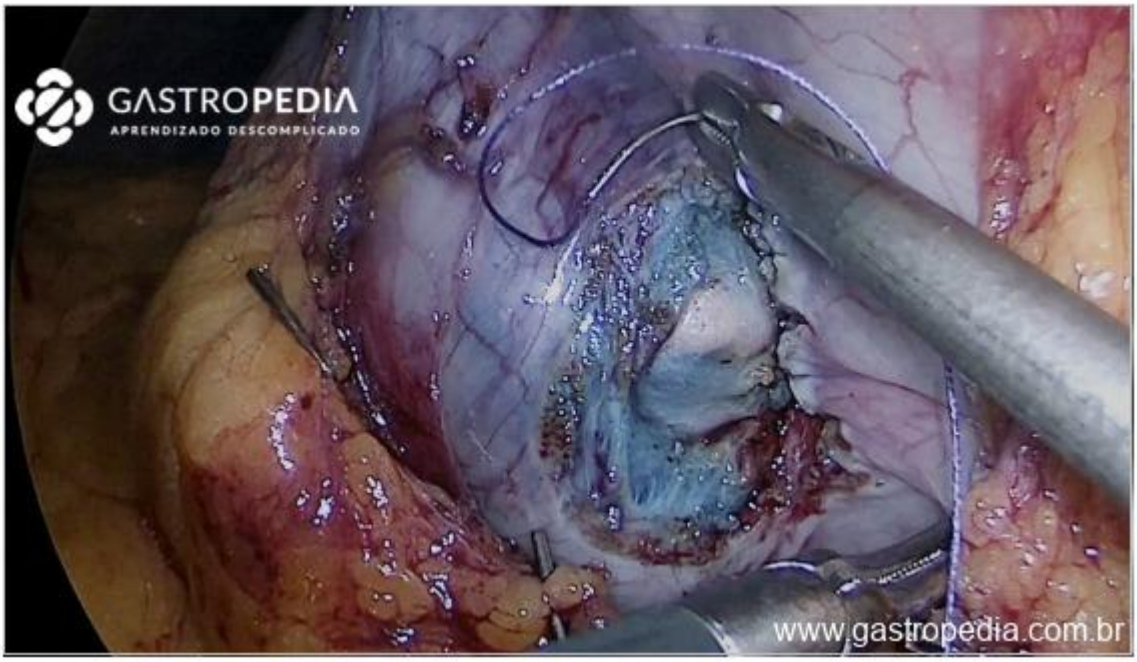

Figura 9 – Visão laparoscópica após apreensão da lesão com alça pelo endoscopista. Fechamento com sutura manual da parede ao redor da área dissecada.

Considerações finais e perspectivas futuras

As lesões com indicação de ressecção de espessura total da parede não são comuns na prática clínica, e ainda apresentam diversas variáveis que influenciam na técnica para sua ressecção. Dentre estas variáveis, destacam-se o tamanho, a localização, o padrão de crescimento (intraluminal ou extra luminal), o acometimento da mucosa, dentre outras. Dessa forma, estudos comparativos entre as técnicas com alto nível de evidência dificilmente serão realizados.

A escolha da técnica deve basear-se em suas vantagens e limitações, aplicadas às particularidades de cada caso, bem como na experiência da equipe. Diversas séries e relatos de

casos vem sendo publicados sugerindo serem técnicas seguras e reprodutíveis. Exceto a “Combined Gastric Full-Thickness Tumor Resection”, que apesar de já ser realizado por nossa equipe, ainda não há publicação em humanos.

As técnicas puramente endoscópicas de ressecção de espessura total têm demonstrado eficácia semelhante às técnicas combinadas, com possível menor tempo de procedimento e menor tempo de internação [11]. Elas vêm ganhando cada vez mais destaque na literatura, porém ainda apresentam muitas limitações. Destacam-se a dificuldade de visibilidade após a perfuração intencional do órgão, além da deficiência dos acessórios endoscópicos disponíveis para o fechamento de defeitos maiores. Assim, devem fazer parte do arsenal terapêutico para este tipo de ressecção, porém atualmente não são capazes de substituir as técnicas combinadas.

Tem se estudado a combinação do LECS com o mapeamento de linfonodos sentinelas. Tal associação poderá melhorar o resultado do tratamento das lesões com risco de metástase para linfonodos, como o adenocarcinoma [3]. Conhecendo de forma mais precisa o estadiamento N, muitos pacientes se beneficiarão de um tratamento oncologicamente correto e menos invasivo, ou ainda da necessidade de uma cirurgia mais ampla com linfadenectomia para maior probabilidade de cura.

Referências

1. Hiki N, Yamamoto Y, Fukunaga T, Yamaguchi T, Nunobe S, Tokunaga M, Miki A, Ohyama S, Seto Y. Laparoscopic and endoscopic cooperative surgery for gastrointestinal stromal tumor dissection. Surg Endosc. 2008 Jul;22(7):1729-35.
2. Komatsu S, Ichikawa D, Kosuga T, Okamoto K, Konishi H, Shiozaki A, Fujiwara H, Dohi O, Yagi N, Otsuji E. Clinical Impact of Laparoscopy and Endoscopy Cooperative Surgery (LECS) on Gastric Submucosal Tumor After its

Standardization. Anticancer Res. 2016 Jun;36(6):3041-7.
3. Hiki N, Nunobe S. Laparoscopic endoscopic cooperative surgery (LECS) for the gastrointestinal tract: Updated indications. Ann Gastroenterol Surg. 2019 Feb 19;3(3):239-246. doi: 10.1002/ags3.12238. PMID: 31131352; PMCID: PMC6524076.
4. ASGE Technology Committee, Aslanian HR et al. ASGE guideline for endoscopic full-thickness resection and submucosal tunnel endoscopic resection. VideoGIE. 2019 Jun 29;4(8):343-350.
5. Inoue H, Ikeda H, Hosoya T, Yoshida A, Onimaru M, Suzuki M, Kudo SE. Endoscopic mucosal resection, endoscopic submucosal dissection, and beyond: full-layer resection for gastric cancer with nonexposure technique (CLEAN-NET). Surg Oncol Clin N Am. 2012 Jan;21(1):129-40.
6. Onimaru M, Inoue H, Ikeda H, Abad MRA, Quarta Colosso BM, Shimamura Y, Sumi K, Deguchi Y, Ito H, Yokoyama N. Combination of laparoscopic and endoscopic approaches for neoplasia with non-exposure technique (CLEAN-NET) for gastric submucosal tumors: updated advantages and limitations. Ann Transl Med. 2019 Oct;7(20):582. doi: 10.21037/atm.2019.09.19. PMID: 31807563; PMCID: PMC6861760.
7. Goto O, Takeuchi H, Sasaki M, Kawakubo H, Akimoto T, Fujimoto A, Ochiai Y, Maehata T, Nishizawa T, Kitagawa Y, Yahagi N. Laparoscopy-assisted endoscopic full-thickness resection of gastric subepithelial tumors using a nonexposure technique. Endoscopy. 2016 Nov;48(11):1010-1015.
8. Mitsui T, Yamashita H, Aikou S, Niimi K, Fujishiro M, Seto Y. Non-exposed endoscopic wall-inversion surgery for gastrointestinal stromal tumor. Transl Gastroenterol Hepatol. 2018 Mar 16;3:17. doi: 10.21037/tgh.2018.03.02.
9. Aoyama J, Goto O, Kawakubo H, Mayanagi S, Fukuda K, Irino T, Nakamura R, Wada N, Takeuchi H, Yahagi N, Kitagawa Y. Clinical outcomes of non-exposed endoscopic wall-inversion surgery for gastric submucosal tumors:

long-term follow-up and functional results. Gastric Cancer. 2020 Jan;23(1):154-159.
10. Morita FHA, Sakai CM, Kawamoto FM, de Moura EGH, Sakai P. An innovative laparoscopic and endoscopic technique in an animal model: combined gastric full-thickness tumor resection. Endosc Int Open. 2019 Apr;7(4):E440-E445.
11. Kahaleh M, Bhagat V, Dellatore P, Tyberg A, Sarkar A, Shahid HM, Andalib I, Alkhiari R, Gaidhane M, Kedia P, Nieto J, Kumta NA, Dixon RE, Salameh H, Mavrogenis G, Bassioukas S, Abe S, Arentes VN, Morita FH, Sakai P, de Moura EG. Subepithelial tumors: How does endoscopic full-thickness resection & submucosal tunneling with endoscopic resection compare with laparoscopic endoscopic cooperative surgery? Endosc Int Open. 2022 Nov 15;10(11):E1491-E1496.

Como citar este artigo

Morita FHA, Técnicas combinadas para ressecção localizada de espessura total da parede do trato gastrointestinal – “Laparoscopic and Endoscopic Cooperative Surgery” (LECS). Gastropedia 2023, vol 2. Disponível em: gastropedia.pub/pt/cirurgia/esofago-estomago-duodeno/tecnicas-combinadas-para-resseccao-localizada-de-espessura-total-da-parede-do-trato-gastrointestinal-laparoscopic-and-endoscopic-cooperative-surgery-lecs/